

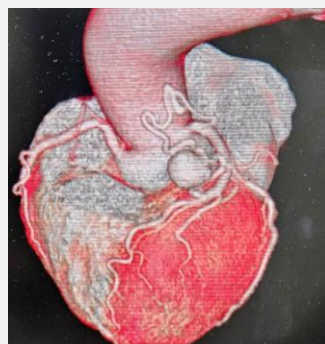
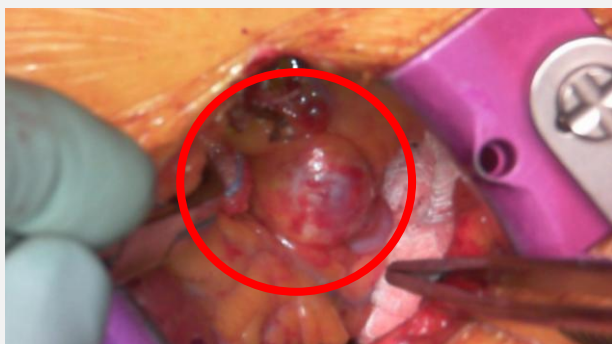

今月の症例

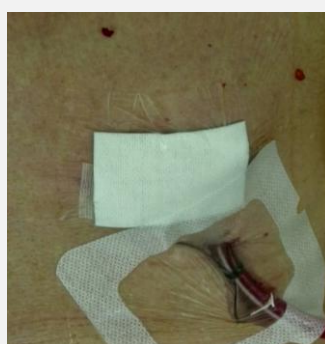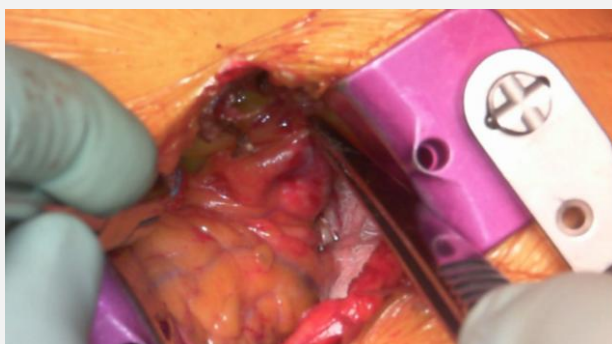
瘤化を伴う冠動静脈瘻

91歳 男性 瘤化を伴う冠動静脈瘻 比較的稀な疾患で、症例報告が散見され、従来では開胸による結紮術が報告されておりますが、当院では弁膜症、冠動脈バイパス手術の大部分をMICSで行っており、経験が増えるにつれ、稀な症例に対しても応用可能となりましたので、ご紹介します。

Before



After



文責 恩賀

当院では、正中切開を行わない小切開の低侵襲心臓手術MICS（ミックス）を安全に数多く行っています。患者さんのご希望、適応がございましたら、是非ご紹介ください。

